AUS DEM PATHOLOG. INSTITUT DER UNIVERSITÄT HEIDELBERG
(Prof. Dr. PAUL ERNST)

18

ÜBER EINEN FALL AKUTER MYELOBLASTENLEUKAEMIE UND ÜBER DIE BEZIEHUNGEN – LEUKAEMIE-SEPSIS

INAUGURAL-DISSERTATION
ZUR
ERLANGUNG DER DOKTORWÜRDE
DER
HOHEN MEDIZINISCHEN FAKULTÄT
DER
RUPPRECHT-KARLS-UNIVERSITÄT
ZU HEIDELBERG

VORGELEGT VON

MARIE STEFFAN

MIT EINER FARBIGEN TAFEL

1916
DRUCK VON JULIUS KLINKHARDT IN LEIPZIG

Gedruckt mit Genehmigung der hohen medizinischen Fakultät der Rupprecht-Karls-Universität zu Heidelberg.

Berichterstatter: Professor Dr. Ernst
Dekan: Professor Dr. Wagenmann

Sonderdruck aus „FOLIA HAEMATOLOGICA“, Archiv, Band XXI, Heft 1.
Verlag von Dr. Werner Klinkhardt in Leipzig.

Über einen Fall akuter Myeloblastenleukämie und über die Beziehungen: Leukämie-Sepsis.

Von

Marie Steffan.

Hierzu eine Tafel Nr. III.

In der Medizinischen Klinik und dem Pathologischen Institut Heidelberg wurde im Frühjahr 1914 ein Fall akuter myeloider Leukämie beobachtet, der durch seinen klinischen Verlauf und anatomischen Befund geeignet erscheint zu der Frage: akute Myeloblastenleukämie-Sepsis, Stellung zu nehmen.

Bekanntlich hat Sternberg (18) schon in einer früheren Arbeit die Ansicht ausgesprochen, daß die akute Myeloblastenleukämie kein selbständiges Krankheitsbild sei, sondern nur eine abnorm starke Reaktion des myeloischen Systems auf infektiöse Reize, vornehmlich auf Streptokokkeninfektionen.

Es gelang ihm im Tierexperiment durch Streptokokken-Injektionen Myelozytose und myeloide Umwandlung in den blutbildenden Organen zu erzeugen.

Nach ihm sind eine Reihe Arbeiten veröffentlicht, in denen die erhobenen Befunde teils in seinem, teils gegen seinen Sinn gedeutet werden, teils eine Entscheidung offen gelassen wird. Kahn (12), Boéchat (2), Gans (9), Krjukow (13), Fleischmann (6), Citron (4). In einer neueren Arbeit hat Sternburg (20) über weitere 21, in acht Jahren beobachtete Fälle tabellarisch berichtet und kommt erneut zu der Auffassung, daß eine Einreihung der akuten myeloiden Leukämie, bzw. Myeloblastenleukämie, unter die echten Leukämien „absolut unstatthaft sei".

Er führt in dieser Arbeit aus, daß es ein müßiger Streit sei, eine Krankheitsdauer als Grenze zwischen akuter und chronischer myeloider Leukämie festzusetzen, da ja das Krankheitsbild der sogenannten akuten myeloiden Leukämie ein überaus charakteristisches sei, das, wie wohl niemand leugnen werde, von der chronischen myeloiden Leukämie vollständig verschieden ist. „Dasselbe gilt bezüglich des anatomischen Befundes."

Es ist nach ihm „heute wohl allgemein zugegeben, daß der ‚leukämische' Blutbefund keineswegs pathognomisch ist . . . . Ganz besonders wissen wir, daß akute Infektionskrankheiten[1]) bisweilen mit einem Blutbefund einhergehen, der von jenem einer myeloiden Leukämie nur schwer zu unterscheiden ist . . . . Dasselbe wie vom Blutbefund gilt hinsichtlich des Auftretens myeloischer Herde im blutbildenden Apparate[2]).

Sucht man sich an der Hand der Literatur über diese Fragen weiter zu orientieren, über den Verlauf der akuten Leukämie überhaupt, über die absolute Verschiedenheit der chronischen und akuten myeloiden Leukämie, über Infektion und Leukämie, so findet man trotz zahlreicher Veröffentlichungen, daß Deutungen und Auffassungen der Befunde zum Teil recht weit auseinandergehen. Die Umdeutungen der Befunde anderer verkleinert die herrschende Verwirrung natürlich nicht.

Ohne auf die Entwicklung der Auffassung der akuten Leukämie von Fraenkel bis zu Ziegler (cit. nach Krjukow [loc. cit]) weiter einzugehen, sei hier noch einmal festgestellt: Es ist bekannt, daß vorwiegend mononukleäre, großzellige Leukämien besonders akut zu verlaufen pflegen. Einem großlymphoidzelligen Blutbefund kann histologisch-anatomisch eine Wucherung myeloischen wie lymphatischen Gewebes entsprechen.

Durch die Oxydasereaktion ist es gelungen in zahlreichen Fällen die Diagnose: myeloische oder lymphatische Leukämie intra vitam zu stellen. Es werden aber in neuerer Zeit Fälle bekannt, wo die Oxydasereaktion ganz oder teilweise versagte (Boéchat [loc. cit.] Belz [3] Naegeli [16], Jochmann-Blühdorn[3]), unser Fall). Dann scheint es unmöglich, die Diagnose mit Sicherheit intra vitam zu stellen, und die Entscheidung muß durch den histologisch-anatomischen Befund erbracht werden. Diese Tatsachen, die in groben Zügen die akute Leukämie

---

[1]) Auch nichtchloromatöse periostale und sonstige Wucherungsprozesse können mit leukämoidem Blutbefund einhergehen (cf. Fälle von Touton, Jaksch, Dieballa).

[2]) Es muß hier zwischen myeloider metaplastischer Reaktion bei Infektionen und myeloider Hyperplasie bei Leukämie unterschieden werden.

[3]) Folia Haemat. 1911, Bd. XII.

kennzeichnen, sind von den meisten Autoren anerkannt; über alles weitere, so namentlich über klinischen Verlauf und pathologisch-anatomischen Befund der akuten Leukämien, weichen die Ansichten der einzelnen in recht wesentlichen Punkten von einander ab, oder stehen sich gar direkt gegenüber.

So gibt Naegeli (loc. cit.) in seinem Lehrbuch an, daß ein grob klinischer Unterschied zwischen der acuten lymphatischen und der akuten myeloiden Leukämie nicht bestehe; der Unterschied sei nur ein hämatologischer und histologischer; das Gleiche gilt nach ihm für die Chloroleukämien. Es wird von ihm zugegeben, daß das Wachstum bei den akuten Formen der Leukämie häufiger ein aggressives und atypisches sei. Nach Naegeli (loc. cit.) kann auch die chronische Leukämie terminal durchaus den klinischen Symptomenkomplex der akuten Leukämie darbieten.

Sternberg (20 loc. cit.) faßt die Fälle akuter lymphatischer Leukämien d. h. solche mit großzelligem, mononukleärem Blutbild und lymphatischen Wucherungen in den Organen als selbständiges Krankheitsbild der Leukosarkomatose auf. Bekanntlich entspricht nach ihm dem großzellig lymphozytären Blutbild heterotopes und aggressives Wachstum des lymphatischen Gewebes im Organismus. Es ist inzwischen bekannt, daß großzellige lymphatische Leukämien auch ohne heterotopes Wachstum verlaufen können, und umgekehrt bei kleinzelligem Blutbild solches gefunden werden kann (Fraenkel [8], Strauß-Virchow usw.). Die akute myeloide Leukämie will Sternberg (20 loc. cit.) wie schon oben ausgeführt, auf Grund des „überaus charakteristischen klinischen Verlaufes", der den Eindruck einer akuten Infektionskrankheit macht, bei der der Erreger und seine Eintrittspforte leicht aufzufinden seien, von den Leukämien überhaupt abtrennen.

Pappenheim (17) und Herxheimer (10 + 11) trennen die akuten zum Teil großlymphoidzelligen Leukämien in lymphatische, zu denen als nicht spezifisches Krankheitsbild auch die Sternbergsche Leukosarkomatose gehört, und in myeloische.

Pappenheim (17) sucht außerdem den Begriff der Sternbergschen Leukosarkomatose aufzulösen in eine lymphatische und eine myeloische Form.

Mit anderen Worten: Was Sternberg für die Deutung der akuten myeloiden Leukämie wesentlich erscheint, das Bild der akuten Infektion, wird von Naegeli auch der akuten lymphatischen und dem Endstadium der chronischen Leukämie zugeschrieben. Umgekehrt muß Pappenheim das Kriterium des heterotopen und aggressiven Wachstums auch bei der akuten Form der myeloischen Leukämien aufge-

fallen sein, wenn er die Leukosarkomatose in eine lymphatische und eine myeloische auflösen will; Sternberg selbst rechnet dieses Kriterium nur der akuten lymphatischen Form zu und leugnet eine Übereinstimmung des klinischen und pathologisch anatomischen Befundes bei chronischer und akuter myeloider Leukämie.

Man sollte meinen, solche Meinungsverschiedenheiten wären unter Autoren, deren spezielles Arbeitsgebiet zum Teil die Erforschung der Erkrankungen des hämatopoetischen Apparates bildet, und die über größere persönliche Erfahrungen verfügen dürften, unmöglich, wäre das Krankheitsbild, wie es Sternberg (18 + 20 loc. cit.) für die akute myeloide Leukämie schildert, wirklich ein so eng und scharf begrenztes und nur der akuten Leukämie zukommendes.

In der Tat sind Beobachtungen bekannt, zum Teil von Sternberg (19 + 20) selbst veröffentlicht (Chloromyelosarkomatose, ferner Zieglers Beiträge, Bd. XXXVII u. LXI), wo die anatomischen Befunde denen der chronischen myeloiden Leukämie entsprachen, mit myeloischen Wucherungen, zum Teil heterotopen Charakters, in fast allen untersuchten Organen, wo die myeloischen Wucherungen in Organen, die für die extramedulläre Blutbildung prädisponiert sind (Nierenbecken, Tanaka [22]) ebenfalls gefunden werden, und in denen der klinische Verlauf ganz dem von Sternberg (20, loc. cit.) für die „sogenannte akute myeloide Leukämie“ beschriebenen entsprach, mit Ulcerationen, hämorrhagischer Diathese, hohem Fieber, in einigen Fällen positivem Bakteriennachweis, akutem bis subakutem Verlauf.

Vor weiterer Erörterung dieses Gegenstandes soll zunächst die ausführliche Beschreibung des hier beobachteten Falles folgen; im Anschluß daran sollen eine Anzahl Beobachtungen aus der Literatur zitiert werden, die dartun, daß der gleiche klinische Verlauf auch bei anatomisch echten, akut verlaufenden Leukämien gefunden wird. Daß ferner gegen Ende einer chronischen oder subakut verlaufenden Leukämie der gleiche Symptomenkomplex gefunden werden kann, sei es daß spontan eine Verschlimmerung eintritt oder infolge zu weitgehender therapeutischer Beeinflussung.

Krankengeschichte (im Auszug wiedergegeben).

Friedr. H. 22 Jahre alt, ledig. Maschinist aus Kirrlach. Aufgenommen am 8. April 1914, gestorben am 17. April 1914.

Anamnese: Als Kind und später angeblich nie krank.

Anfangs März 1914 fuhr ihm beim Drücken eines schweren Kabels plötzlich ein heftiger Schmerz links in den Leib; gleichzeitig soll sich unterhalb des Rippenbogens eine harte, sehr druckempfindliche Geschwulst gebildet haben. Er hat trotz der Schmerzen wieder gearbeitet. Appetit und Schlaf so gut wie früher.

Nach 14 Tagen ging die Geschwulst zurück und die Schmerzen hörten auf.

Vor ungefähr 8 Tagen (1. April) merkte er, daß sein Gesicht verzogen war. Der Mund nach rechts hin verzogen, er konnte nicht mehr recht sprechen, nichts fühlen, das linke Auge nicht mehr so fest schließen. Keine Kopfschmerzen, Allgemeinbefinden wie früher, er konnte noch gut arbeiten.

Am 7. April stellten sich wieder Schmerzen im linken Hypochondrium ein, sie waren stärker wie früher; er hat nicht bemerkt, daß sich die Geschwulst wieder bildete. Seit dem 7. April liegt er zu Bett. Die Schmerzen sind jetzt gering, er spürt sie aber noch beim Atmen, konnte wegen der Schmerzen schlecht schlafen.

Am 7. April einmal erbrochen.

Sehr wenig Appetit. Er soll vom Arzt mehrmals gemessen worden sein und kein Fieber gehabt haben.

Am 8. April mittags sehr heftiges Nasenbluten, das 3 Stunden dauerte. Gleichzeitig bildeten sich am ganzen Körper Blutflecken.

Der Bruder des Patienten gibt nachträglich noch an, daß sich Patient seit etwa einem Vierteljahr nicht mehr recht wohl gefühlt habe. Er sei immer müde, abgespannt, appetitlos gewesen.

Aus dem Status: Patient macht einen sehr elenden und schwer kranken Eindruck, Haut gelbblaß, fühlt sich heiß an.

Sehr starker Milztumor, Drüsenschwellungen, purpurartige Hämorrhagien auf Brust, Schultern, Mundschleimheit, kleine Blutungen in der Conjunctiva.

Die ganze linke Gesichtshälfte mit Ausnahme des Augenlides gelähmt, hintere Rachenwand gerötet, Tonsillen deutlich geschwollen und gerötet, keine Beläge.

Multiple harte Drüsenschwellungen am Hals beiderseits.

In beiden Axillae harte, bis nußgroße, indolente Drüsenschwellungen.

Pulmones: Der ganze linke Oberlappen erscheint gegen den rechten deutlich gedämpft, doch ist der Auskultationsbefund mit Ausnahme von einzelnen Rasselgeräuschen gegen rechts nicht deutlich verschieden.

Atmen durchweg sehr leise, anscheinend vesikulär.

Cor: o. B., Puls mäßig gefüllt, Frequenz 110.

Abdomen: stark gespannt, in der Seite werden heftige Druckschmerzen angegeben.

Milz sehr stark vergrößert, überragt den Rippenbogen um 4—5 Querfinger, hart.

In beiden Inguinalbeugen harte, indolente bis haselnußgroße Drüsen.

Im Urin: kein Albumen,

keine Zylinder, massenhaft Phosphate im Niederschlag.

Blutbefund:

Erythrozyten	4,9 Mill.
Hb (Sahli)	53%
F. I. etwa	1/2
Leukozyten	100000.

Ausstrich: Erythrozyten von normaler Gestalt und Farbe. Keine kernhaltigen Roten, vereinzelt getüpfelte Erythrozyten.

Leukozyten:

Mastzellen	1%	(absolut 1000)
polymorphkernige	6%	(absolut 6000)
Eosinophile	3%	(absolut 3000)
normale Lymphozyten	72%	90%
Reizungsformen usw.	18%	

Die normalen Lymphozyten zeigen größtenteils (etwa $^2/_3$) den Typ der sogenannten großen Lymphozyten, doch finden sich alle Übergänge zu den kleinen Formen, so daß die Entscheidung oft unmöglich ist.

Die negative Oxydasereaktion bestätigt das überwiegende Vorherrschen der lymphatischen Elemente.

Im **Verlauf** der Erkrankung profuses nicht zu stillendes Nasenbluten.

12. April: Blutuntersuchung: Nährböden steril.

Am 15. April. Seit heute morgen ist der Urin sehr stark blutig. Status sonst unverändert, fast dauernd etwas Nasenbluten. Patient sieht sehr blaß und ausgeblutet aus. Zeitweise benommen.

16. April: Urin sehr stark bluthaltig. Patient muß katheterisiert werden. Seit gestern hört Patient fast nichts mehr (otitische Blutungen?)

Blutstatus: Erythrozyten . . 850000
Hb (Sahli) . . . . 17% F. I. 1
Leukozyten . . 2200.

Im Ausstrich ziemlich normale Verhältnisse, keine Vermehrung der Lymphozyten mehr. Sehr starke Leukopenie. Einzelne Poikilozyten.

17. April: Gegen Morgen $6^3/_4{}^h$ a. m. Exitus unter Krämpfen. Temperatur während des ganzen Aufenthaltes zwischen 38°—40°.

Epikrise: Akute (oder wenigstens subakute) lymphatische Leukämie mit Milztumor. Ausgeprägte allgemeine hämorrhagische Diathese.

Schwere sekundäre Anämie. (In der Anamnese findet sich auch hier wieder die Angabe eines Traumas in der Milzgegend.)

Sektionsprotokoll: (Dr. Groß).

Befund: Länge 1,74 m, kräftige Muskulatur, genügendes Fettpolster. In der Haut der Brust, Schulter, Oberschenkel zahlreiche, kleine, punktförmige Blutungen.

Bauchsitus: Im Peritoneum zwischen den Darmschlingen überall etwas flüssiges Blut, kein Exsudat. Peritoneum glatt und spiegelnd, der Leberrand überragt in der Mamillarlinie den Rippenbogen um $9^1/_2$ cm. Zwerchfellstand links 6. Rippe, rechts 5 Interkostalraum.

Brustsitus: Lungenränder etwas gebläht, Herzbeutel liegt nur in kleiner Ausdehnung frei. In der linken Pleurahöhle etwa 30 ccm klares Exsudat, rechte Pleurahöhle frei, keine Verwachsungen. Im vorderen Mediastinum ziemlich ausgedehnte Blutungen in das Unterhautzellgewebe. Zahlreiche frische Blutaustritte in Pleura und Epikard.

Blut im Herzen und den großen Gefäßen vollkommen flüssig. Beide Ventrikel nicht vollständig kontrahiert. Herzmuskel extrem blaß, ganz hellgelbbraun. In der Muskulatur der Ventrikel zahlreiche Blutungen ebenso in den Segeln der Mitralklappe. Klappen sonst zart und ohne Auflagerungen, Koronararterien zart.

Linke Lunge: Ränder fast rein weiß, gebläht, mit deutlich sichtbaren Alveolen. Unterlappen groß, schwer, nicht kollabiert. Auf dem Schnitt entleert sich aus weiten Lumina in großer Menge schaumige Flüssigkeit. Oberlappen lufthaltig, groß, Unterlappen in seinem basalen Teil ebenso, in den oberen Teilen zahlreiche, kirschenkerngroße, luftleere Herde.

Die kleinen Bronchien angefüllt mit schaumiger Flüssigkeit. Schleimhaut blaß. Lymphknoten klein und anthrakotisch. Rechte Lunge ganz wie links.

Zungengrund o. B.

Tonsillen etwas vergrößert, blaß, mit deutlichen Krypten. Oesophagusschleimhaut glatt und blaß.

In Kehlkopf und Trachea zahlreiche, punktförmige kleine Schleimhautblutungen. Schleimhäute außerordentlich blaß.

Schilddrüse nicht vergrößert, sehr blaß und hell.

Thymus: Sehr groß und rot, ganz von Blutungen durchsetzt.

Bauchorgane: Milz vergrößert $15^1/_2 : 10 : 4^1/_2$.

Kapsel stark gespannt. Konsistenz erhöht, feste ziemlich blasse Schnittfläche, Follikel undeutlich.

Magenschleimhaut blaß, ziemlich viel kleine Blutungen.

Cardia und Pylorus o. B., Duodenalschleimhaut o. B., Gallenwege durchgängig.

Pankreas ziemlich groß, sehr derb, fast rein weiß, deutliche Läppchenzeichnung.

Leber stark vergrößert, Kapsel glatt, gespannt. Nur auf beiden Seiten des ligamentum suspensorium kleine Blutungen unter die Kapsel. Auf dem Querschnitt sehr blaß, Peripherie der Acini etwas heller, Zentrum dunkler.

Gallenblase gefüllt mit dünner, sehr dunkler Galle.

Mesenteriale Lymphknoten alle sehr stark vergrößert, bis kirschgroß, blaß.

Darmschleimhaut blaß, keine Schwellung der lymphatischen Organe.

Nebennieren sehr blaß, sonst o. B., keine Blutungen.

Nieren: von normaler Größe, Kapsel löst sich leicht. In der Rinde vereinzelte, kirschkerngroße Blutungen mit kleinem, hellem Zentrum, linke Niere auf dem Schnitt sehr blaß, Rinde nicht verschmälert. Deutliche Zeichnung.

Im Bindegewebe des Nierenbeckens ausgedehnte Blutungen.

Schleimhaut und Ureterenschleimhaut verdickt, dunkelrot, ganz von Blutungen durchsetzt. Im Nierenbecken kleine, gelbliche Harnsäurekonkremente, rechte Niere etwas kleiner als die linke, keine Blutungen.

Blase stark gefüllt mit stark hämorrhagischem Urin. In der Schleimhaut und im Blasenhals ausgedehnte Blutungen.

Rektumschleimhaut o. B., Inhalt schwarzer Kot (verschlucktes Blut). Prostata stark vergrößert, von Hämorrhagien durchsetzt, ebenso im Beckenbindegewebe starke Blutungen. Samenbläschen in solches Bindegewebe eingebettet, selbst o. B.

Nebenhoden, Hoden, sehr blaß, sonst o. B.

Aorta und große Gefäße blaß, ohne Sklerose, die retroperitonealen Lymphknoten etwas vergrößert und rötlich.

Hirndach o. B.

Dura mater o. B., glatt, blaß.

Sinus frei.

Die Pia mater zeigt am linken Schläfenlappen ausgedehnte, flächenhafte Blutungen.

Arterien an der Basis zart, Nervenstämme an der Oblongata o. B.

Facialisstamm o. B.

Gehirnsubstanz außerordentlich blaß, auf dem Schnitt keine Blutpunkte zu sehen, sehr feucht, Ventrikel nicht erweitert.

Kleinhirn o. B., IV. Ventrikel nicht erweitert.

Pons, Medulla oblongata, keine Blutungen.

Knochenmark im Sternum hell, keine rote Farbe.

Knochenmark im Femur rot.

Gewichte:	Milz . . . 390	r. Niere	145
	Herz . . 320	Thymus	82
	Leber . . 2475	Körpergewicht	55 kg
	r. Lunge 620	Länge	174
	lk. . . . . 570.		

Anatomische Diagnose: hochgradige Anämie, ausgedehnte Blutungen in die serösen Häute, Schleimhaut, Unterhautzellgewebe.

Milztumor, Lungenoedem, Vergrößerung der Leber.

Die zu mikroskopischer Untersuchung bestimmten Organe wurden in Formol Zenker, Müller-Formol gehärtet. Die Oxydasereaktion, an Gefrierschnitten vorgenommen, war negativ. Das übrige Material wurde in Paraffin eingebettet, mit Hämatoxylin-Eosin, der kombinierten Pappenheimschen Methode und mit Pyronin-Methylgrün gefärbt.

Mikroskopischer Befund.

Leber: Bei schwacher Vergrößerung findet sich der Zellreichtum des Glissonschen Bindegewebes erhöht. Die Infiltratbildung ist streifenförmig, die einzelnen Infiltrate hängen teilweise mit Ausläufern zusammen. Nirgends Knötchen. Die Leberkapillaren sind mäßig weit und enthalten wenig kernhaltige Zellen. Es besteht also auf den ersten Blick keineswegs das typische Bild der myeloisch-leukämischen Leber.

Bei starker Vergrößerung besteht das Glissonsche Gewebe aus einem zarten Stroma, in das locker sehr polymorphe Zellen eingelagert sind: Große Zellen (2—3 mal so groß als ein Erythrozyt) mit rundem leptochromatischem Kern, ohne sichtbaren Protoplasmasaum, reichlich eosinophile Myelozyten, selten eosinophile Leukozyten, weniger neutrophile Myelozyten mit staubartigen Granulae, die sich bei kombinierter Färbung schwach violett färben. Man beobachtet Kernteilungsfiguren. In den Capillaren finden sich vereinzelte eosinophile, Mastmyelozyten, Erythrozyten, hie und da eine Riesenzelle. Normoblasten fehlen. In manchen Capillaren liegen Häufchen von 2—3 Myeloblasten, Zellen mit großem, rundem leptochromatischem Kern und mäßig breitem basophilem Protoplasmasaum. Mit Pyronin-Methylgrün färbt sich das Protoplasma leuchtend rot und es lassen sich im Kern 2—3 Nucleolen erkennen.

Milz: Kapsel intakt. Die Zahl der Follikel scheint nicht wesentlich vermindert. Die Follikel sind teilweise von normaler Größe, teils klein, erscheinen aufgelockert und zellarm und grenzen sich unscharf von der Umgebung ab. Die Pulpa besteht aus weiten Venenmaschen, zwischen denen sich myeloide Elemente, Myeloblasten, neutrophile und eosinophile Myelozyten, Mastmyelozyten, viele Erythrozyten, einzelne Riesenzellen finden. Myeloblasten und Myelozyten zeigen alle Größenübergänge. Die lumina der Gefäße sind öfter leer oder mit denselben Elementen gefüllt.

Im allgemeinen kann man sagen, daß sich die Zellwucherung in mäßigen Grenzen hält und sehr polymorph ist.

Der Thymus von dem Naegeli angibt, daß eine Beteiligung bei myeloider Leukämie nicht bekannt ist, zeigte entschieden die stärkste myeloide Umwandlung. Er stellte makroskopisch einen kleinen Tumor dar, wog 82 g.

Auf dem Schnitt findet man ein sehr zell- und gefäßreiches Gewebe, in dem durchziehende und sich verästelnde Bindegewebszüge an den ehemaligen Läppchenbau erinnern; an einigen Stellen größere Hämorrhagien, auf der einen Seite des Schnittes begrenzt durch ein kubisches Epithel (Herzbeutel). In einzelnen Schnitten sind epitheliale von einer Kapsel umgebene Herde aufzufinden, typische Hasal-Körperchen fehlen. Bei stärkerer Vergrößerung erkennt man, daß die Gewebszellen sich aus den allerver-

schiedensten Elementen zusammensetzen. Es finden sich massenhaft Riesenzellen, Normoblasten, stellenweise in Nestern zusammenliegend, Myeloblasten, reife und unreife Myelozyten, größere und kleinere Formen. Eine beträchtliche Zahl von Zellen ist etwas größer als ein Lymphozyt, zeigt hellen, bläschenförmigen Kern, Protoplasmasaum fehlt. Eine weitere, größere Anzahl von Zellen sind Elemente mit breitem Protoplasma, das sehr oft vakuolär erscheint und öfter größere oder geringere Mengen von Einschlüssen enthält — Makrophagen. Schließlich auch eine beträchtliche Zahl von Lymphozyten. Über die gegenseitige Anordnung der Elemente läßt sich sagen, daß manchmal durch streifige, stromareichere Züge Inseln und Nester eines sehr kernhaltigen Gewebes abgegrenzt werden (ehemalige Thymusläppchen?), daß aber in der Hauptsache die Zellen diffus angeordnet sind, mit einem sehr spärlichen Stroma. Die Venen sind außerordentlich weit. Die Wände der dünnwandigsten erscheinen starr, weil durchsetzt von myeloiden Elementen, Myeloblasten, Normoblasten, Riesenzellen.

Man hat den Eindruck als ob die myeloide Wucherung von der Wand dieser dünnwandigen Gefäße und den Kapillarwänden ausgehe und sich von da in die Umgebung ausbreite, resp. die Zellen in die Umgebung auswanderten. In dem Thymus finden sich die meisten Kernteilungsfiguren, oft 3—4 in einem Gesichtsfeld.

Lymphdrüse 1. Kapsel intakt. Die grobe Architektur des Lymphdrüsengewebes in Form sich verbindender Stränge, zwischen denen weite Lymphräume und Trabekel sind, ist noch wahrzunehmen, wenn auch Follikel nicht mehr deutlich abzugrenzen sind. Die Elemente, die die Stelle der Follikel einnehmen und die Stränge darstellen, bestehen nur zu geringem Teil noch aus Lymphozyten; daneben finden sich zahlreiche größere Elemente eingestreut, von wechselndem Zellcharakter: Myeloblasten, Myelozyten mit reifen und teilweise unreifen Granulae, Mastmyelozyten; Kernteilungsfiguren.

In den Sinus finden sich vielfach größere, pigmentierte Zellen, wahrscheinlich Sinusepithelien, Mastzellen, Riesenzellen, Myelozyten, Erythrozyten.

Lymphdrüse 2. Die Struktur der Lymphdrüse hier besser erhalten. Follikel am Randsaum noch gut abgrenzbar. Schon bei schwacher Vergrößerung erkennt man Mastzellen, die so zahlreich sind, daß der Schnitt ein gesprenkeltes Aussehen erhält. Bei stärkerer Vergrößerung ebenso zahlreiche Eosinophile. Im übrigen ist die myeloide Umwandlung dieser Drüse geringer, Riesenzellen kommen nicht vor, Myeloblasten seltener.

Niere: In der Niere finden sich, in den Glomeruli und in einzelnen gewundenen Kanälchen, Kokkenherde, als grobe Zylinder in den Kanälchen, als wolkige Anhäufungen im Kapselraum der Glomeruli und in den Glomerulusschlingen. Das Epithel der Kanälchen ist an dieser Stelle teilweise nekrotisch, der ganze Prozeß, in Form von kleinen, abszeßähnlichen Herden, ist zum größten Teil auf die Rinde beschränkt. Die Herde bestehen aus Infiltraten polynukleärer Leukozyten, die zwischen und in den Harnkanälchen liegen und die Kokkenpfröpfe einschließen. Die Kokken zeigen im Grampräparat eine Staphylokokkenähnliche Anordnung.

Neben diesen Abzessen finden sich diffuse Infiltrate, die sich infolge ihres lockeren Aufbaues, ihrer andersartigen Zellzusammensetzung und infolge des Umstandes, daß sie die Grenzen der Glomeruli und Harnkanälchen respektieren, von den Abzessen abgrenzen lassen.

Diese Infiltrate finden sich in Rinde und Mark, drängen in der Rinde die einzelnen Harnkanälchen auseinander. Die Kapillaren sind in den infiltrierten Partien weit und vollgepfropft mit myeloischen Elementen aller Art, aus denen auch die Infiltratzellen bestehen. Ob ein Zusammenhang dieser myeloischen Infiltrate mit den Abzessen anzu-

nehmen ist, läßt sich nicht mit Sicherheit entscheiden. Es scheint, als ob Partien des Schnittes, die frei von Abzessen sind, auch frei sind von den diffusen myeloischen Infiltraten.

Auf einem 2. Nierenschnitt ist das Nierenbecken mitgetroffen. Hier zeigt die Niere selbst wenig Veränderungen: einzelne kleinere myeloische Infiltrate unter der Kapsel und um einzelne Glomeruli und größere dünnwandige Gefäße. Das Nierenbeckengewebe ist von ausgedehnten Hämorrhagien durchsetzt, die streifenförmig verlaufen, scharf, linear begrenzt sind und bis unter das Epithel reichen. Im Hilusfettgewebe in der Umgebung der größeren, dünnwandigen Gefäße findet sich typisches myeloides Gewebe mit allen Komponenten. Von hier wandern diese Zellen auch zwischen die angrenzenden Teile des Nierenparenchyms ein.

Prostata: Nur ein Teil des auf dem Schnitt getroffenen Gewebes ist Prostata. Dieser Teil ist größtenteils nekrotisch und durch einen Wall polynukleärer Leukozyten von dem übrigen Gewebe abgegrenzt. Man erkennt aber noch die Drüsenlumina, die mit wolkigen blauen Massen (Kokken) gefüllt sind und dazwischen liegende Züge glatter Muskulatur.

Der Rest des Schnittes besteht aus Zügen quergestreifter und glatter Muskulatur und aus großen Gefäßen und gehört offenbar dem Beckenboden an, er ist durchsetzt von ausgedehnten Hämorrhagien; zwischen den einzelnen Bündeln glatter Muskelfasern, besonders aber auch zwischen die einzelnen quergestreiften Muskelfasern dringend und diese auseinander drängend, im Fettgewebe, in der Umgebung größerer, dünnwandiger Gefäße und Kapillaren jugendliche myeloide Elemente, aber auch viel polymorphkernige Leukozyten. Viele Kernteilungsfiguren.

Auf einem anderen Schnitt, auf dem Blasenwand mit getroffen ist, finden sich in der Muskulatur neben diffusen Leukozyten- und Lymphozyteninfiltraten kleine Herde, in denen 15—20 Myeloblasten beisammen liegen. Kernteilungsfiguren!

Die Tonsille ist ein sehr zellreiches Gewebe, in dem Follikel nicht mehr nachweisbar sind. Nur an einer Stelle knötchenförmige Anordnung der Lymphozyten. Um die Gefäße der Kapsel finden sich Infiltrate. Im Kapselgewebe selbst zerstreute, grobgranulierte Zellen (histioide?) mit zartem, leptochromatischem Kern und violetten Granulae, eosinophile Myelozyten. Das Tonsillargewebe besteht hauptsächlich aus Lymphozyten, an der Grenze gegen das Epithel, das Epithel zum Teil durchsetzend, finden sich zahlreiche Plasmazellen, außerdem reichlich Erythrozyten zwischen die Lymphozyten zerstreut und endlich myeloische Elemente, Myelozyten, Myeloblasten, Riesenzellen, Normoblasten, teils einzeln, teils in kleineren Herden. Die Herde finden sich auch hier oft deutlich nachweisbar in der Umgebung der Kapillaren.

Lunge: Die Pleura erscheint verdickt, in der Umgebung der Pleuragefäße mäßige, aus rundkernigen Elementen bestehende Infiltrate.

Sämtliche Lungenalveolen sind erfüllt von einer feinkrümeligen Masse; die Kapillaren weit. Daneben finden sich auch einzelne Alveolen mit Leukozyten und Fibrin angefüllt, in manchen nur hie und da ein Leukozyt und desquamierte Epithelien. Große rund buchtkernige Elemente kommen vor, sind aber selten. In den Bronchiallumina Leukozyten und desquamierte Epithelien.

Hoden: Zwischen den einzelnen Hodenkanälchen sieht man bei schwacher Vergrößerung breite und schmälere Infiltrate, die die Kanälchen auseinanderdrängen und unvollkommen umscheiden.

Sie setzen sich zusammen aus meist großen, rundkernigen Zellen. Der Kern ist rund und zart, Protoplasmasaum meist nicht sichtbar, sie sind etwa doppelt bis dreimal so groß als Lymphozyten.

Daneben eosinophile Myelozyten, seltener Mastmyelozyten und eosinophile Leukozyten.

Nach der Kapsel zu sind diese Veränderungen am stärksten und setzen sich auf die sonst intakte Kapsel fort.

Das Hodenkanälchenepithel zeigt zum Teil gut erhaltene Spermiogenese.

Herz: Der Herzmuskel selbst zeigt keine Veränderung. Das epikardiale Fettgewebe ist von kleinen Hämorrhagien durchsetzt und enthält kleine myeloische Herde. Myeloische Elemente finden sich auch in dem lockeren Gewebe, das die in den Muskel hineinziehenden Gefäße umgibt. Kernteilungsfiguren.

Ureter: Die ganze Wand blutig infiltriert, die Muskulatur dissoziiert, die Blutung bis ans Epithel heranreichend.

Myeloische Elemente finden sich besonders in den äußeren Wandschichten, in Muskulatur und Serosa.

Knochenmark aus dem Femur: Fettgewebe nicht mehr zu erkennen. Für ein leukämisches Knochenmark erscheint das Mark relativ arm an kernhaltigen Zellen. Die Mehrzahl der Zellen sind Erythrozyten, die in einem spärlichen zarten Stroma liegen. Gefäße sind selten. Die kernhaltigen Zellen sind teilweise in Nestern angeordnet, teils locker zerstreut im Stroma. Der größte Teil der Zellnester besteht aus Zellen, deren Protoplasma stark basophil ist und alle Übergänge zu Hb-ton zeigt, der Kern ist exzentrisch gelegen, öfter Sproßkerne. Ferner finden sich Häufchen großer Zellen mit ebenfalls stark basophilem Protoplasma und zartem leptochromatischem Kern, die teilweise Übergänge in Buchtkerne zeigen. Granulozyten fehlen fast vollständig, Riesenzellen sind reichlich, Kernteilungsfiguren!

Einzelne Lymphozyten kommen vor, aber nirgends Knötchenbildung.

Nebennieren: Die Kapillaren stark gefüllt, in ihrer Umgebung deutliche myeloische Herde mit Kernteilungsfiguren.

Die Herde liegen meist in der Rinde, sind klein und nicht sehr zahlreich. Im Hilusfettgewebe Myeloblasten. Die Struktur der Nebennieren sonst gut erhalten.

Gehirnoberfläche: Außer Hämorrhagien in den Meningen nichts besonderes.

Medulla oblongata: Keine Infiltrate, im allgemeinen normal.

Nur im Fazialiskern der einen Seite bei Thioninfärbung eine sehr ausgesprochene, retrograde axonale Degeneration der großen Zellen des Kerns, dadurch charakterisiert, daß die Zelle stark aufgetrieben ist; der Kern ist ganz nach der Peripherie gerückt und ragt teilweise halbkugelig über die Zelloberfläche hinaus, hat noch ein sehr deutliches Kernkörperchen. Die Mitte des Zelleibes ist erfüllt von einer mit basischen Farben nicht färbbaren Substanz, nur am Rand der Zelle noch mit basischen Anilinfarben färbbare Substanzportionen. Offenbar besteht eine Unterbrechung des peripheren Nerven. (Der Fazialis konnte leider nicht untersucht werden, es handelt sich aber vermutlich um eine komprimierende Hämorrhagie.)

Kurz zusammengefaßt war unser Befund also folgender:

Ein Patient erkrankt scheinbar aus voller Gesundheit und Arbeitsfähigkeit heraus an hämorrhagischer Diathese, Fieber, Schmerzen in der Milzgegend. Aus der Anamnese ergibt sich, daß er schon ein Vierteljahr vorher müde, appetitlos war, schon 3—4 Wochen vor der Aufnahme im Anschluß an ein Trauma einmal Schmerzen in der Milzgegend (Hämorrhagie?) und Beobachtung einer Geschwulst unter dem linken

Rippenbogen; acht Tage vor der Aufnahme bei sonstigem Wohlbefinden und Arbeitsfähigkeit Fazialislähmung (Hämorrhagie?).

Bei der Aufnahme schwer krank, kein Organbefund außer Schwellung des hämatopoetischen Apparates, leukämisches Blutbild mit nur 6 % Polynukleären, 1 % Mastzellen, 3 % Eosinophilen, alles übrige Lymphozyten (Oxydasereaktion negativ!), vornehmlich große Formen. Blut steril. Gestorben zehn Tage nach der Aufnahme, das Krankheitsbild beherrscht von der hämorrhagischen Diathese und dem Fieber. Nach diesem Befund stellte die Klinik die Diagnose „akute, oder wenigstens subakute lymphatische Leukämie".

Die Obduktion, das heißt, die anatomisch histologische Untersuchung ergab insofern eine Überraschung, als sich die Organveränderungen als myeloid und nicht als lymphatisch erwiesen. Der makroskopisch anatomische Befund (Thymus!) und der grob histologische waren keineswegs auf den ersten Blick charakteristisch. So war zunächst die Leberveränderung, wo die bekannten intrakapillaren Anhäufungen fast fehlten und nur Infiltratbildungen in den Glissonchen Dreiecken bestanden, irreführend. Darauf wird später zurückzukommen sein. Dem pathologischen Anatomen war maßgebend für die Diagnose „myeloische" Leukämie neben dem lockeren Bau der Wucherungen, dem Fehlen aller knötchenförmigen Bildungen, das Vorhandensein aller Komponenten des myeloischen Gewebes: Riesenzellen, Normoblasten, Granulozyten. Die Myeloblasten wurden nach ihrem bläschenförmigen, leptochromatischen Kern, nach ihrer Färbbarkeit mit Pyronin-Methylgrün, besonders aber durch ihr Zusammenvorkommen mit den übrigen myeloischen Zellen agnosziert. Die Oxydasereaktion war auch an den Schnitten negativ. Daß sie bei überstürzter Wucherung negativ sein kann ist jetzt bekannt. (Naegeli usw. [loc. cit.][1]).

Als Nebenbefund ergab die mikroskopische Untersuchung im Fall H. Ausscheidungsherde in der Niere, Abszesse in der Prostata, das heißt es mußte intra vitam eine Blutinfektion bestanden haben. Im übrigen fanden sich solche myeloide Wucherungen nicht nur in Milz, Leber, Lymphdrüsen, Knochenmark, sondern fast in allen untersuchten

[1]) Herr Prof. Naegeli hatte die Freundlichkeit meine Präparate durchzusehen, wofür ich ihm hier danke. Er glaubte, daß man die Diagnose: myeloide Leukämie, trotz fehlender Oxydasereaktion, intra vitam hätte stellen können (vereinzelte, aber deutliche Promyelozyten im Blutausstrich, Kernstruktur der lymphoiden Zellen, Nukleolen). Im Schnitt schien ihm charakteristisch, der lockere Bau des Gewebes, das Vorhandensein aller Elemente der myeloiden Reihe. Herrn Geheimrat Ernst und Krehl danke ich für Überlassung des Materials und der Krankengeschichte, Herrn Privatdozent Dr. Groß und Dr. Schneider für die Anregung und Unterstützung bei der Arbeit.

Organen, in dem Thymus, der 82 g wog und einen kleinen Tumor bildete, entschieden am stärksten. An den Organschnitten, wiederum besonders Thymus, aber auch Drüsen usw., ließ sich sehr schön und eindringlich beobachten, daß die myeloischen Wucherungen vom periadventitiellen Gewebe ausgingen. Die Wände der Gefäße waren durchsetzt von myeloischen Elementen, um die Wände dünnwandiger Venen bildeten diese Zellen Mäntel. (Die gleiche Beobachtung wird in der neueren Literatur besonders in einem Fall von Fleichmann [loc. cit.] hervorgehoben.) Zu der myeloischen Wucherung in dem Thymus wäre noch zu erwähnen, daß nach Naegeli eine Hyperplasie des Thymus bei myeloider Leukämie nicht vorkommt. Wenn man annimmt, daß myeloische Wucherungen vom periadventitiellen Gewebe ausgehen, ist allerdings nicht einzusehen, warum der Thymus bei myeloider Leukämie nicht beteiligt sein sollte.

In der Literatur fand ich drei weitere Fälle, die zum Vergleich herangezogen werden können. Ein Fall von Chloromyelose von Mieremet (14), ein zweiter von Emden und Rothschild (5), ebenfalls eine Chloromyelose, und ein Fall akuter Mikrolymphoidozytenleukämie von Krjukow (loc. cit.). Mieremet, ebenso Emden und Rothschild machen außer der Erwähnung der Tatsache keine weiteren Angaben. Krjukow nimmt die Beteiligung des Thymus an der Hyperplasie als Beweis und ausschlaggebendes Moment für die Diagnose Mikrolymphoidozytenleukämie, weil eine Beteiligung des Thymus bei myeloider Leukämie „nicht vorkommt".

Es handelt sich in seinem Fall um eine akut verlaufende Leukämie mit Promyelozyten im Blut und absoluter Vermehrung der Polynukleären. Die klinische Diagnose lautete zunächst: Mikromyeloblastenleukämie. Nach der Obduktion wurde diese Auffassung trotz der nicht eindeutig für lymphatische Leukämie sprechenden mikroskopischen Befunde verlassen und Mikrolymphoidozytenleukämie diagnostiziert. Für ausschlaggebend hielt Krjukow, wie oben erwähnt, die Beteiligung des Thymus.

Um die Unstimmigkeiten zu erklären, muß er zu verschiedenen Hilfshypothesen seine Zuflucht nehmen: Lympoidozyten des lymphatischen Gewebes im Begriff und Zustand der Myeloblastik (Pappenheim) usw.

Überblickt man noch einmal die histologisch-anatomischen Ergebnisse in unserem Fall, so erkennt man, daß eine Erkrankung des gesamten myeloiden Systems besteht mit Entwicklung von Myeloidgewebe in Thymus, Niere, Beckenboden usw. Oder statt dessen: eine Erkrankung des gesamten periadventitiellen Gewebes, dessen latente

myelopoetische Funktion damit manifest wird. Daneben verlaufend eine Infektion mit Staphylokokken.

Es folgen jetzt Auszüge aus acht weiteren Beobachtungen der Literatur, in denen ebenfalls neben der myeloischen Systemerkrankung eine Infektion bestand.

I. Jean Boéchat (2): Über akute Myeloblastenleukämie mit teilweise chloromatösem Charakter.

Aus dem klinischen Verlauf: Infektion am Finger, Halsabszeß, Inzision. Im Eiter Staphylokokken. Am 21. Juni, nach der Inzision entlassen. Später Mattigkeit, Kopfschmerz 3—4% Albumen. Wiederaufnahme am 9. Juli. Bronchopneumonie, Fieber zwischen 37,6°—39°.

Beobachtet, zum Teil ambulant, vom 13. Juni bis 10. Juli 1910. Beginn etwa 3 Wochen vorher.

Intra vitam keine Diagnose.

Pathologisch anatomisch: Neben myeloider Metaplasie der blutbildenden Organe Entwicklung von Myeloidgewebe in fast allen untersuchten Organen, teilweise tumorartig wie in Niere und Herz, hämorrhagische Diathese. Myeloische Wucherungen grün gefärbt. Gangränherd in der Lunge, Nephritis. Aus Milz und Herzblut Streptokokken.

Zusammengefaßt: Zweifellose myeloische Leukämie, sekundäre Infektion als Todesursache, nachweisbare Dauer 7 Wochen.

II. Fall von Sternberg selbst (19).

Chloromyelosarkomatose.

Seit 6 Monaten nicht wohl, seit 4 Wochen bettlägerig, Fieber. Starke Anämie; Schleimhäute des Mundes, der Zunge und des Zahnfleisches aufgelockert, leicht blutend.

Foetor ex ore, hämorrhagische Diathese, Temperatur 38,5—39,2°.

Im Blutbild überwiegen einkernige große Zellen.

Beobachtungsdauer 7 Tage.

Aus dem Obduktionsbefund: Zahnfleisch mißfarben, im Bereich des oberen rechten Schneidezahnes nekrotisch, teilweise abgestoßen, der rauhe Knochen bloßgelegt.

Kraterartige Geschwüre der Tonsillen.

Myeloische Metaplasie in den blutbildenden Organen, daneben tumorartige Infiltrationsbildung in der Wand des Darmes, der Haut, des Perineums, Darmgeschwüre!

Zusammenfassung: Bei einem, seit einem halben Jahr sich nicht wohl fühlenden Patienten entwickelt sich das Bild einer akuten Infektion mit ulcerösen Prozessen in der Mundhöhle, hämorrhagischer Diathese, Fieber; anatomisch: myeloische Metaplasie der blutbildenden Organe, daneben tumorartige Entwicklung myeloischen Gewebes, so daß zweifellos nicht nur eine bloße myeloische Reaktion auf Infektion vorhanden ist. Grünfärbung der Organwucherungen.

Sternberg selbst bezeichnet den Verlauf als relativ akut, die Erkrankung als Chloromyelosarkomatose.

III. Krjukow A. (13). Über einen Fall von akuter Mikrolymphoidozytenleukämie.

21 jährige Patientin, früher immer gesund, vor 1 Jahr 2 Monaten Partus. Kind genährt bis zur Aufnahme in die Klinik.

8 Tage vor der Aufnahme erkrankt mit Schmerzen in der Zunge, Fieber, Schweißen, Schwäche und Abmagerung, später Schmerzen im Hals.

Aus dem Status: Ulceröse Prozesse der Mundschleimhaut und der Zunge.

Aus dem weiteren Verlauf: nach anfänglicher Besserung weitere Ausdehnung der Ulcerationen, zeitweise stark vergrößerte Milz zu fühlen. Auftreten einer hämorrhagischen Diathese. Im Blutbild: Leukozyten, zeitweise bis zu 1,2 Mill. vermehrt, vorwiegend einkernige, ungranulierte Elemente. Während einer interkurrenten Pneumonie Reinigung des Rachens, Besserung des Allgemeinzustandes, Absinken der Leukozyten auf 14000, die allerdings später den oben erwähnten hohen Wert wieder erreichten. Oxydasereaktion negativ.

Später wieder Verschlimmerung. Exitus. Dauer 2—$2^1/_2$ Monate.

Klinische Diagnose: Mikromyeloblastenleukämie.

Pathologisch-anatomisch: Myeloide? -lymphatische? Metaplasie.

Metaplasie der blutbildenden Organe mit Tumorbildung im Mediastinum. Anatomische Diagnose: Mikrolymphoidozytenleukämie (an anderer Stelle genauer besprochen) Jedenfalls zweifellos echte Leukämie unter dem klinischen Bilde akuter Infektion.

IV. Fleischmann (6) berichtet über einen Fall von Monozytenleukämie Beobachtet vom 30. Juni bis 28. Dezember, vorher seit etwa 6 Wochen matt, zeitweilig Erbrechen und Durchfälle, leichter Husten und Neigung zum Schwitzen.

Die Körperuntersuchung ergab keinen krankhaften Befund, normale Temperatur.

Bei der Blutuntersuchung 15600 Leukozyten, darunter 65% Mononukleäre, 7% Polynukleäre. Die mononukleären Leukozyten entsprechen den großen Mononukleären des Blutes. Während der Röntgenbestrahlung sank die Zahl der Leukozyten und der Monozyten. Die Polynukleären stiegen von 7 auf 33%. — Temperatur: 37—39°. Nach der Röntgenbestrahlung Arsarcetin. Darauf Besserung, normale Temperatur. Am 6. September konnte der Patient wesentlich gebessert entlassen werden, tat Dienst.

Im November 1913 Punktion der Tibia und Feststellung einer Systemerkrankung. Am 8. Dezember Fieber und schwere Krankheitserscheinungen, rapide Abnahme der Kräfte. Am 15. Dezember Wiederaufnahme in die Klinik.

„Sein Zustand bot nunmehr klinisch das charakteristische Bild, das wir bei der akuten Leukämie zu sehen gewohnt sind“ (Ulcerationen, hämorrhagische Diathese, Fieber), Blut steril. „Unter dem Bilde der Sepsis . . . . ging der Patient am 28. Dezember zu Grunde“ (Fleischmann). Im Blutbild fanden sich bei der zweiten Aufnahme neben Monozyten auch Myelozyten und Promyelozyten.

Die anatomische Untersuchung ergab myeloische Metaplasie der blutbildenden Organe, myeloisches Gewebe in fast allen untersuchten Organen (Pankreas, Schilddrüse, Lunge, Nieren usw.). „Die Wucherungen gehen zum großen Teil vom perivaskulären Gewebe aus und sind überwiegend myeloider Natur. Eingestreut, aber nirgends zu größeren Herden vereinigt, finden sich fast überall Zellen monozytoiden Charakters.“

Für Fleischmann besteht eine Unklarheit in der Dissonanz von Blutbefund bis zum 13. November (Monozyten) und der Wiederaufnahme, und den Organveränderungen.

Er versucht als Erklärung die myeloische Reaktion auf Infektion heranzuziehen, gibt aber selbst zu, daß gewichtige Gegengründe bestehen.

Für die vorliegende Arbeit ist wichtig das Endstadium unter dem Bilde und mit den Organveränderungen typischer myeloider Leukämie.

V. Mieremet (14) beschreibt unter der Überschrift: Ein klinisch unter dem Bilde eines malignen Tumors verlaufender Fall eines myeloiden Chloroms,

einen klinisch interessanten Fall, der über ein Jahr beobachtet, zu verschiedenen Fehldiagnosen geführt hatte und der mit Entwicklung myeloischer Wucherungen im Epiduralraum (Lähmungen usw.) in Niere, Herz, Haut, Thymus einhergegangen war; außerdem myeloide Metaplasie der blutbildenden Organe.

Bei der einzigen Blutuntersuchung normale Zahlen und relative Vermehrung der Übergangsformen (11%). Ante mortem Verschlimmerung unter hohem Fieber ohne nachweisbare Ursache, hämorrhagische Diathese. In den postmortalen Gerinnseln hauptsächlich einkernige Leukozyten in großer Zahl.

VI. Sternberg (20), Fall 7. Seit Herbst Schwäche und Schmerzen in den Beinen. Beobachtet vom 23. Januar bis 11. Februar, während der Beobachtung hämorrhagische Diathese, Fieber zwischen 38–39°. Anatomisch: Chloromycloische Wucherungen heterotopen Charakters, Dauer 4—5 Monate.

Fall 8. Seit Mai Keratoiritis, Verschlimmerung; am 7. Juli Exenteratio bulbi, vom 8. Juli beginnende hämorrhagische Diathese, Enucleatio bulbi. Retrobulbär: „fettartiges Gewebe". Im Blut 152000 Weiße darunter 46% große mononukleäre; vom 19. Juli Fieber zwischen 38,9 und 39,1, am 23. Juli Exitus; anatomisch chloromyeloische Wucherungen heterotopen Charakters.

In beiden Fällen hämorrhagische Diathese und Fieber, akuter Verlauf; von Sternberg als Chloromyelosarkomatose gedeutet.

VII. Mönckeberg (15). Im Blut Streptokokken (wenig virulent) typische myeloische Wucherung in allen untersuchten Organen.

Klinisch das Bild der Infektion.

Unser Fall H. und die übrigen 8 im Auszug zitierten Fälle zeigen also, daß das Symptomenbild einer akuten Infektion, deren Erreger in einzelnen Fällen nachgewiesen (Boéchat, Fall H., Mönckeberg), in anderen Fällen (Fleischmann, Krjukow) nicht gefunden, in den übrigen nachzuweisen nicht versucht worden war, auch bei akuten und subakuten Leukämien mit anatomisch zweifellos starken, teilweise heterotopen myeloischen Wucherungen, vorhanden sein kann, von vornherein oder als Endstadium. Der Fall Fleischmann ist insofern kompliziert, daß der Autor ihn nach dem ursprünglich erhobenen Blutbefund als Monozytenleukämie auffaßt; die anatomisch-histologischen Veränderungen erwiesen sich als myeloid mit nur einzelnen eingestreuten Monozyten. Fleischmann streift die Frage: myeloide Umwandlung durch sekundäre Infektion bei primär monozytärer Organveränderung, gibt aber selbst zu, daß gegen diese Auffassung sich ebenfalls schwerwiegende Bedenken geltend machen lassen. Für die Beweisführung hier genügt, daß bei einer pathologisch-anatomisch sicheren myeloiden Leukämie das Symptomenbild akuter Infektion vorliegt.

Ebenso ist der Fall Krjukow nicht ganz klar; er wird von dem Autor als Mikrolymphoidozytenleukämie aufgefaßt, trotz myeloischer Umwandlung der Milz, Lymphdrüsen, myeloischem Blutbild. Als ausschlaggebend für lymphoid ist Krjukow die Thymushyperplasie, wie

schon oben erwähnt. Um die myeloische Wucherung neben den anderen als lymphoid gedeuteten zu erklären, versucht auch Krjukow die Deutung der myeloiden Wucherung als sekundär infolge Infektion bei einer primär lymphatischen Leukämie. Die übrigen Fälle sind klar.

In beiden Fällen wird nicht erklärt, warum so oft gerade eine septische Infektion das Endstadium einer Leukämie sein soll. Für den Fall Mönckeberg, gibt Sternberg (21) ebenfalls die Erklärung, daß es sich vielleicht um eine vorher nicht erkannte chronische Leukämie mit sekundärer Infektion gehandelt habe.

So bleibt also die Frage offen, wieso gerade Leukämien, wie aus den angeführten Fällen zweifellos hervorgeht, so sehr zu sekundärer Infektion neigen[1]); im Fall Mieremet, Fleischmann war die Leukämie mit Sicherheit vorhanden und im Fall Fleischmann auch vor dem Auftreten der durch die sekundäre Infektion bedingten Erscheinungen diagnostiziert. Dafür gibt Sternberg einstweilen keine Erklärung. Jedenfalls ist es nicht angebracht, einen klinisch-hämatologischen Symptomenkomplex bei derselben Erkrankung einmal aufzufassen als hervorgerufen durch sekundäre Infektion bei vorhandenem anatomisch-leukämischen Befund; das anderemal bedingt durch eine den leukämisch-anatomischen Befund erst erzeugende primäre Infektion.

Es müssen wohl Beziehungen zwischen Leukämie und Infektion bestehen, aber nicht solche ätiologischer Art. Naegeli (loc. cit.), Herxheimer (loc. cit.), Fraenkel (8), Přibram[2]), um nur einige anzuführen, haben den Eindruck, daß Leukämiker gegen Infektionen weniger resistent sind. Dafür gibt es die Erklärung, daß die leukämische Wucherung, besonders bei den akut verlaufenden Formen, atypisch ist, daß die leukozytären Elemente wenig differenziert und infolgedessen wenig geeignet sind ihre Funktion, schützend gegen bakterielle Einflüsse zu wirken, auszuführen. In dieses Kapitel gehört das Fehlen der Oxydasereaktion, die Unfähigkeit, Charkotsche Kristalle zu bilden (Boéchat loc. cit.), vielleicht auch die Beobachtung von Voßwinkel und Dunzelt (23), die bei einer myeloischen Leukämie, kompliziert durch Paratyphus B-Infektion, nur eine Agglutination von 1 : 50 fanden[3]). Diese Auffassung erklärt auch die mannigfaltigen Bakterienbefunde bei Leukämien: Streptokokken (Erb), Staphylokokken, Paratyphus B (Voßwinkel und Dunzelt (loc. cit.), Coli, (Herxheimer loc. cit.) Streptokokken und Pseudodiphteriebazillen (Boéchat loc. cit.). Dabei ist bekannt, daß diese Infektionserreger durch-

[1]) Nach Citron (ähnlich wie bei A. Herz) ist die akute Leukämie die infektiöse Reaktion des Lymphatikers des Status lymphaticus (Deutsche med. Wochenschr. 1914, S. 629).

[2]) Přibram und Stein (Wien. klin. Wochenschr. 1913, Nr. 49).

[3]) Cf. auch Moreschi (Congrès de la Soc. de med. int., Rome, oct. 1912).

aus nicht gleichartig auf das myeloische Gewebe wirken. (Leukopenie bei Typhus). Es sind noch weitere Beziehungen von Leukämie und Infektion beobachtet worden, die auch in unserem Fall ihren Ausdruck fanden, die Remissionen[1]), die im Verlauf leichterer Infektionen bei chronischen und akuten Leukämien vorkommen. In unserem Fall sank die Leukozytenzahl auf 2000, das Blutbild wurde qualitativ normal. Im Fall Krjukow sanken die Leukozyten im Verlauf einer interkurrenten Pneumonie auf 14000 ab, die ulzeröse Mundaffektion bildete sich zurück. Später stiegen die Leukozyten wieder auf 1,2 Mill. Krjukow glaubt, daß die leukämische Erkrankung bei seiner Patientin ohne diese interkurrente Pneumonie viel eher zum Tode geführt hätte. Beizke (1) gibt an, daß besonders Leukozytose hervorrufende Infektionen diese Beeinflussung bewirken. Man nimmt dabei nicht nur Verbrauch der in der Blutbahn kreisenden Elemente an, sondern auch eine Hemmung auf die blutbildenden Organe. Es werden dabei Verkleinerung der Milz usw. beobachtet. Ist die Affektion eine schwere, so wird der Patient trotz scheinbarer „Heilung" der „Leukämie" der Schwere der Infektion erliegen müssen, wie in unserm Fall, während bei leichteren Infektionen sehr wohl Remissionen bebachtet werden können wie im Fall Krjukow.

Wie Sternberg diese Befunde in seiner Auffassung der akuten myeloischen Leukämie unterbringen will, ist nicht recht ersichtlich, sie erklären aber vielleicht die post mortem gefundenen Organbefunde bei akuter Leukämie (cf. mäßige Vergrößerung der Milz, mäßige Füllung der Leberkapillaren im Fall H.).

Herxheimer (10) faßt die geringeren Organbefunde bei akuter myeloischer Leukämie im Gegensatz zu akuter lymphatischer als eine Funktion der Zeitdauer auf, die bei lymphatischer größer ist und deshalb stärkere Wucherungen hervorbringen kann, während bei myeloischer die Dauer (infolge der Infektion?) gewöhnlich kürzer, der Verlauf akuter ist.

Zusammenfassend wäre noch einmal hervorzuheben:

Der Symptomenkomplex einer akuten Infektion mit foudroyantem Verlauf, hohem Fieber, hämorrhagischer Diathese, zum Teil lokaler Infektion, besonders oft der Mundhöhle, kommt bei typischen, anatomisch mit starken, teilweise heterotopen Wucherungen einhergehenden Leukämien vor, und ist hier als sekundäre Komplikation infolge Widerstandslosigkeit des leukämischen Organismus (Fortfall von hormonisti-

[1]) Cf. die durch Infektion bedingten temporären Rückbildungen bösartiger Geschwülste. Bei Tumoren wie bei Leukämien wird das gleiche Ergebnis durch Infektion. Arsenikation und Röntgenisierung erzielt.

schen bzw. antagonistischen Wachstumshemmungen) aufzufassen. Im Gegensatz dazu hält sich die durch Infektion beim normalen Organismus hervorgerufene myeloide Metaplasie des hämatopoetischen Apparates in bescheidenen Grenzen (Gans [9]: in unserm Fall keine Systemerkrankung sensu strictiori).

Es ist demnach nicht angängig, mit Sternberg die akute myeloide Leukämie „wegen ihres charakteristischen klinischen Verlaufs, und ihres ganz verschiedenen pathologisch-anatomischen Befundes" von den Leukämien abzutrennen und sie als einfache Reaktion myeloiden Gewebes auf infektiöse Reize aufzufassen.

Vielleicht erklären sich die geringgradigen Organbefunde bei der akuten myeloiden Leukämie (mäßige Milz- und Lebertumoren, mäßige Drüsenschwellungen) durch den Verbrauch von myeloiden Zellen durch sekundäre Infektionen, die ihrerseits bei der akuten myeloiden Leukämie so häufig sind, weil bei der meist überstürzten Wucherung die Zelldifferenzierung leidet.

Wenn die Oxydasereaktion versagt, bleibt für die Diagnose: myeloid oder lymphatisch allein maßgebend der pathologisch-histologische Befund, das heißt die Gesamtheit der pathologischen Veränderungen. Zellkriterien allein, wie Kernstruktur der lymphoiden Zellen, Nukleolen, lassen willkürliche Deutungen in weitem Maße zu und sind geeignet, die noch immer herrschende Verwirrung zu steigern.

Es wird durch weitere Beobachtungen unter Anwendung der Oxydasereaktion und ausgedehnter pathalogisch-histologischer Untersuchungen festzustellen sein, ob die akute lymphatische Leukämie wirklich klinisch den gleichen Verlauf zeigt wie die akute myeloische (Naegeli). Es bestehen daran Zweifel, einmal aus theoretischen Gründen (das myeloische System kann genügend funktionieren), sodann fand sich in den 8, von Sternberg als Leukosarkomatosen veröffentlichten Fällen, abgesehen von den beiden Chloromyelosen, nur in einem Fall Fieber. Das erklärte auch den etwas weniger akuten Verlauf der akuten lymphatischen Leukämie, Herxheimer (10).

Die hämorrhagische Diathese scheint ein Symptom aller Leukämien zu sein, das selten fehlt und vielleicht im Zusammenhang steht mit den periadventitiellen Wucherungen bzw. etwaigen gleichzeitigen Endothelerkrankungen.

Literatur.

1. Beitzke, Verhandlungen der deutschen patholog. Gesellschaft 1912, Bd. XV.
2. Boéchat, Frankf. Zeitschr. f. Pathol. 1913, Bd. XIII, S. 489.
3. Belz, Deutsches Arch. f. klin. Med., Bd. CXIII, S. 116.
4. Citron, Folia Haematol. 1915, Bd. XX, H. 1, S. 1.
5. Emden und Rothschild, Deutsches Arch. f. klin. Med., Bd. CXV, S. 304.
6. Fleischmann, Folia Haematol. 1915, Bd. XX, H. 1, S. 17.
7. Fraenkel, Verhandlungen der deutschen patholog. Gesellschaft 1913, Bd. XVI, S. 154.
8. — Virchows Archiv, Bd. CCXVI, S. 340.
9. Gans, Zieglers Beiträge 1913, Bd. LVI, S. 441.
10. Herxheimer, Münchner med. Wochenschr. 1913, Nr. 45 u. 46.
11. — Zentralbl. f. patholog. Anatomie u. allgem. Pathol., Bd. XXIV, S. 897.
12. Kahn, Frankf. Zeitschr. f. Pathol. 1912, Bd. IX.
13. Krjukow, Folia Haematol. 1913, Bd. XV, S. 328.
14. Mieremet, Virchows Archiv, Bd. CCXV.
15. Mönckeberg, Verhandlungen der deutschen patholog. Gesellschaft 1913, Bd. XVI, S. 148.
16. Naegeli, Blutkrankheiten und Blutdiagnostik, 1912. 2. Aufl.
17. Pappenheim, Wiener klin. Wochenschr. 1912, S. 163.
18. Sternberg, Wiener klin. Wochenschr. 1911, Heft 47.
19. — Zieglers Beiträge, Bd. XXXI, S. 347.
20. — Zieglers Beiträge, Bd. LXI, Heft 1, S. 15.
21. — Verhandlungen der deutschen patholog. Gesellschaft 1913, Bd. XVI.
22. Tanaka, Zieglers Beiträge 1912, Bd. LIII, S. 338.
23. Voßwinkel und Dunzelt, Deutsches Arch. f. klin. Med. 1910, Bd. C.

Erklärung zu den Abbildungen auf Tafel III.

Fig. 1. Entwicklung myeloischen Gewebes (Myeloblasten, Riesenzellen) im periadventitiellen Gewebe eines Thymusgefäßes. Zeiß, Oel. Immersion, Ocular 3.

Fig. 2. Normoblastennester im Thymus. Zeiß, Objektiv D, Ocular 3.

Fig. 3. Myeloblasten des Blutausstriches. Zeiß, Oel. Immersion, Ocular 3.

LEBENSLAUF.

Ich bin geboren am 15. Juli 1884 in Lampertheim a. Rh. als Tochter des Bäckermeisters Jacob Steffan und seiner Frau Elisabeth geborenen Lauber; evangelisch und hessische Staatsangehörige.

Im Herbst 1908 machte ich am Realgymnasium in Mannheim das Abiturientenexamen.

Die beiden ersten Semester studierte ich in Freiburg, die folgenden vier in Heidelberg, wo ich im Frühjahr 1911 das Physikum absolvierte.

Das zweite und dritte klinische Semester verbrachte ich in München, die beiden letzten wieder in Heidelberg.

Hier machte ich Herbst 1913 das Staatsexamen.

MARIE STEFFAN.

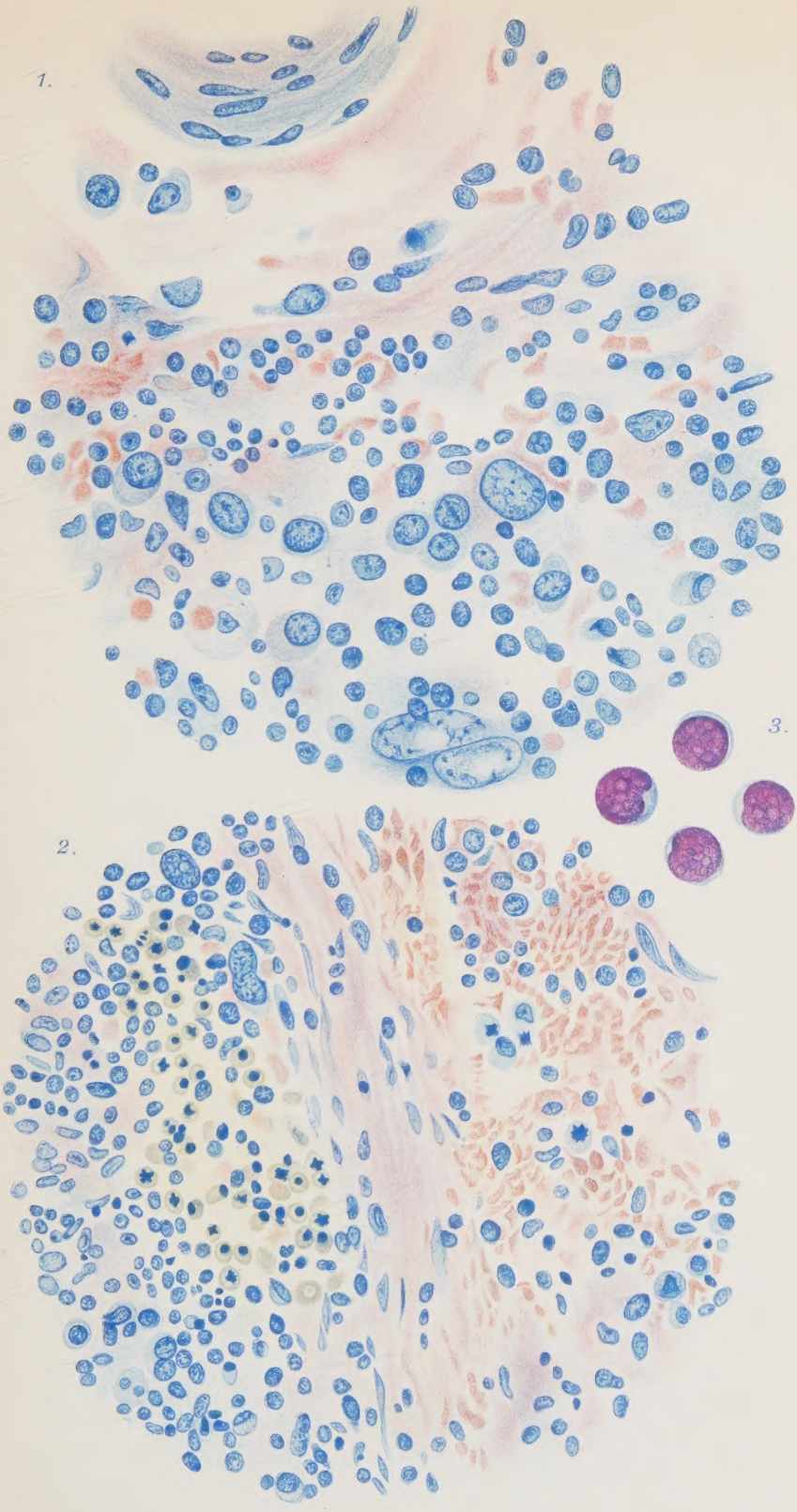

Steffan.
Grete Breyer gez.

Lith. Anst. Julius Klinkhardt, Leipzig.
Verlag von Dr. Werner Klinkhardt, Leipzig.